



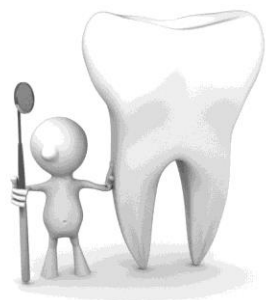Oral Health Assessment Tool (OHAT) 日本語版説明用資料

作成 藤田保健衛生大学医学部歯科

中川 量晴






















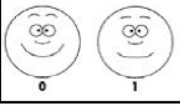
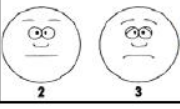
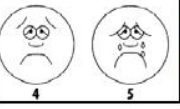
松尾 浩一郎

2015/05/23



ORAL HEALTH ASSESSMENT TOOL (OHAT)

(Chalmers JM et al., 2005)

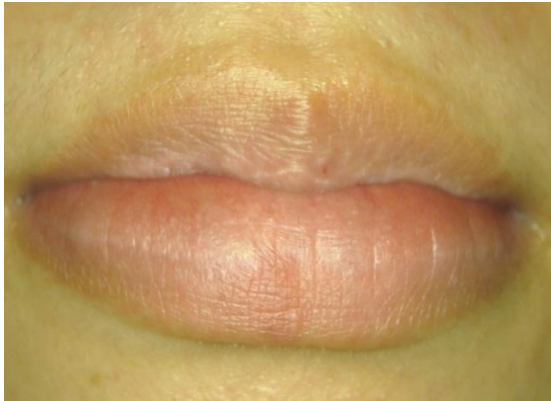ID:	氏名:		評価日: / /		スコア
項目	0=健全	1=やや不良	2=病的	スコア	
口唇	 正常, 湿潤, ピンク	 乾燥, ひび割れ, 口角の発赤	 腫脹や腫瘍, 赤色斑, 白色斑, 潰瘍性出血, 口角からの出血, 潰瘍		
舌	 正常, 湿潤, ピンク	 不整, 亀裂, 発赤, 舌苔付着	 赤色斑, 白色斑, 潰瘍, 腫脹		
歯肉・粘膜	 正常, 湿潤, ピンク, 出血なし	 乾燥, 光沢, 粗造, 発赤 部分的な(1-6歯分)腫脹 義歯下の一部潰瘍	 腫脹, 出血(7歯分以上) 歯の動揺, 潰瘍 白色斑, 発赤, 圧痛		
唾液	 湿潤 漿液性	 乾燥, べたつく粘膜, 少量の唾液 口渇感若干あり	 赤く干からびた状態 唾液はほぼなし, 粘性の高い唾液 口渇感あり		
残存歯 <input type="checkbox"/> 有 <input type="checkbox"/> 無	 歯・歯根の う蝕または破折なし	 3本以下の う蝕, 歯の破折, 残根, 咬耗	 4本以上のう蝕, 歯の破折, 残根, 非常に強い咬耗 義歯使用無しで3本以下の残存歯		
義歯 <input type="checkbox"/> 有 <input type="checkbox"/> 無	 正常 義歯, 人工歯の破折なし 普通に装着できる状態	 一部位の義歯, 人工歯の破折 毎日1-2時間の装着のみ可能	 二部位以上の義歯, 人工歯の破折 義歯紛失, 義歯不適合のため未装着 義歯接着剤が必要		
口腔清掃	 口腔清掃状態良好 食渣, 歯石, プラークなし	 1-2部位に 食渣, 歯石, プラークあり 若干口臭あり	 多くの部位に 食渣, 歯石, プラークあり 強い口臭あり		
歯痛	 疼痛を示す言動的, 身体的な 兆候なし	 疼痛を示す言動的な兆候あり: 顔を引きつらせる, 口唇を噛む 食事しない, 攻撃的になる	 疼痛を示す身体的な兆候あり: 頬, 歯肉の腫脹, 歯の破折, 潰瘍, 歯肉下膿瘍. 言動的な兆候もあり		
歯科受診 (要 ・ 不要)					合計
再評価予定日 ____ / ____ / ____					

口 唇

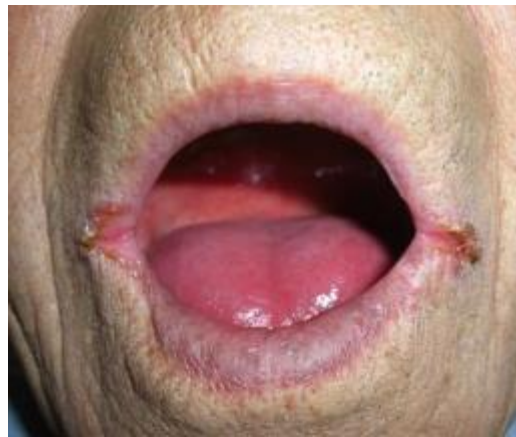0=健全

1=変化

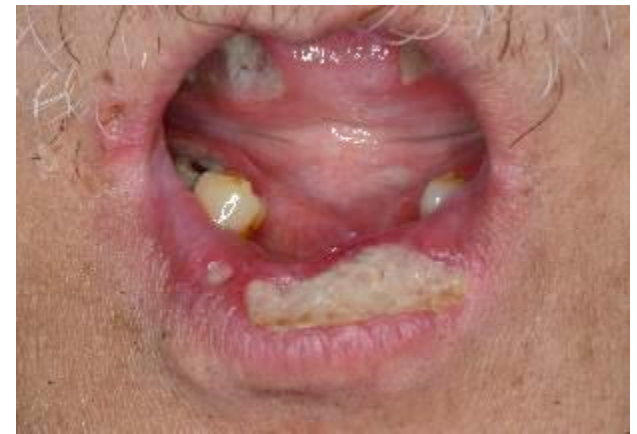2=病的



正常
湿潤
ピンク



乾燥, ひび割れ
口角の発赤



腫脹や腫瘤
赤色斑, 白色斑
潰瘍性出血
口角の出血, 潰瘍



口唇をよく観察し，必要があれば触れてみましょう。

口角は，軽く開口させて観察しましょう。

口角の乾燥やひび割れを認めればスコア1(変化)

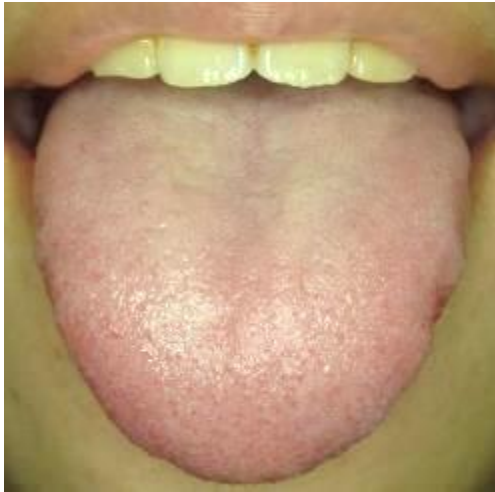潰瘍性の病変，それによる出血を認めれば，
ただちにスコア2(病的)

舌

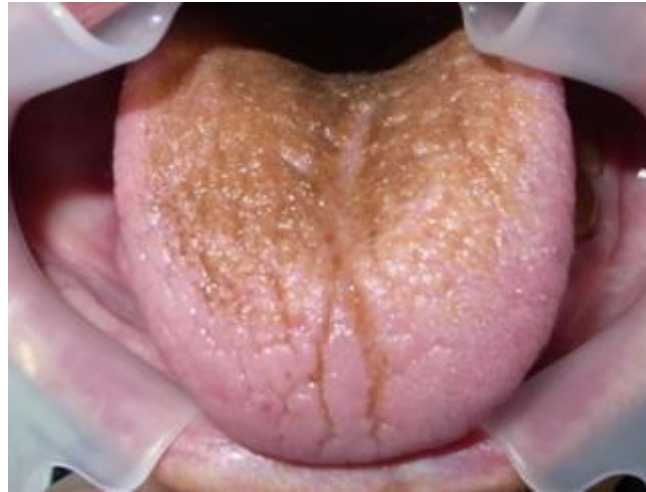0=健全

1=変化

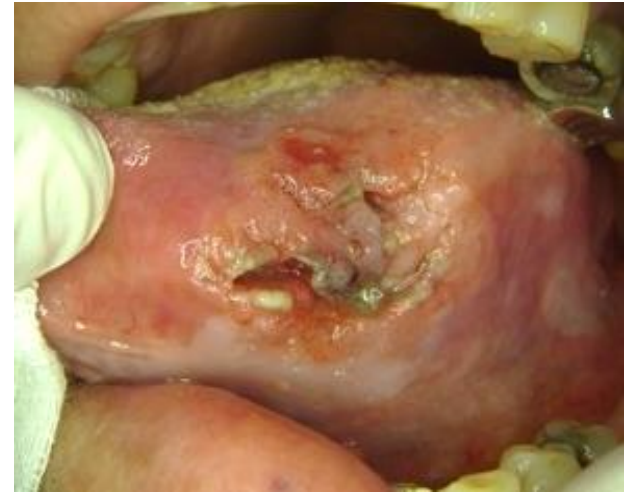2=病的



正常
湿潤
ピンク



不整, 亀裂, 発赤
舌苔の付着



赤色斑、白色斑
潰瘍
腫脹



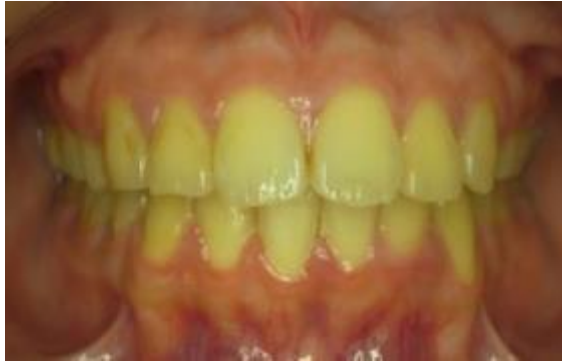舌をよく観察し，必要があれば触れてみましょう。

舌苔の付着を認めれば，量，性状，色などに関わらず
スコア1(変化)

潰瘍性の病変，それによる出血を認めれば，
ただちにスコア2(病的)

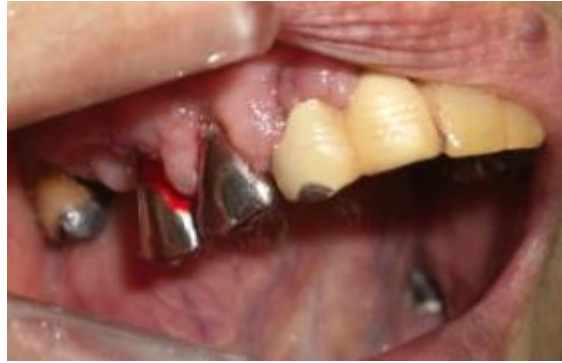歯肉

0=健全



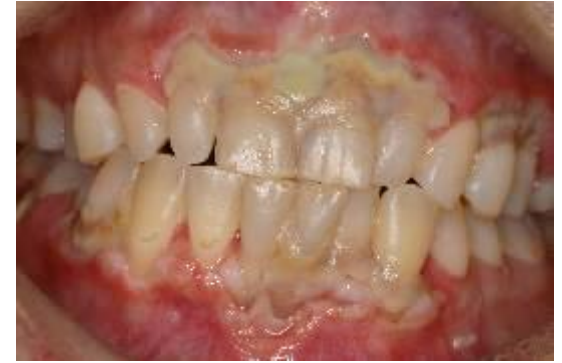正常
湿潤
ピンク
出血なし

1=変化



乾燥, 光沢, 粗造, 発赤
部分的な(1-6歯分)腫脹
義歯下の一部潰瘍

2=病的



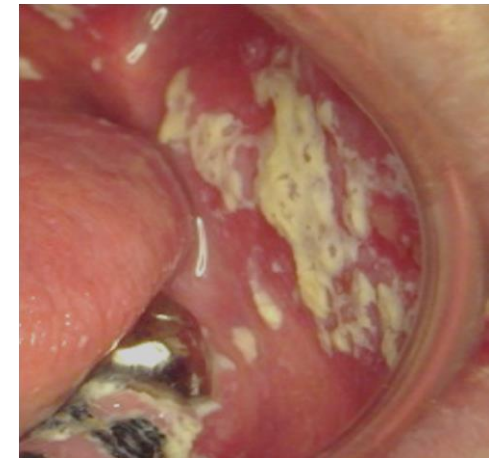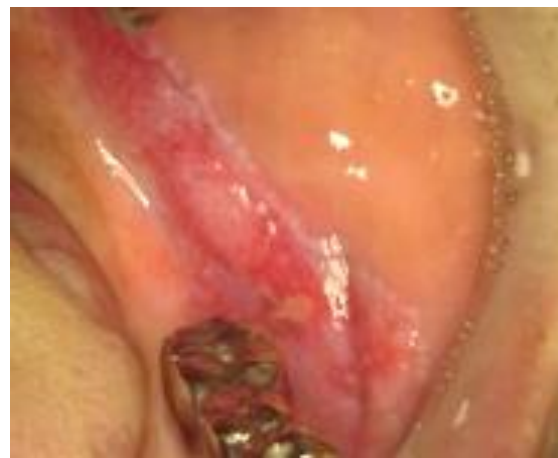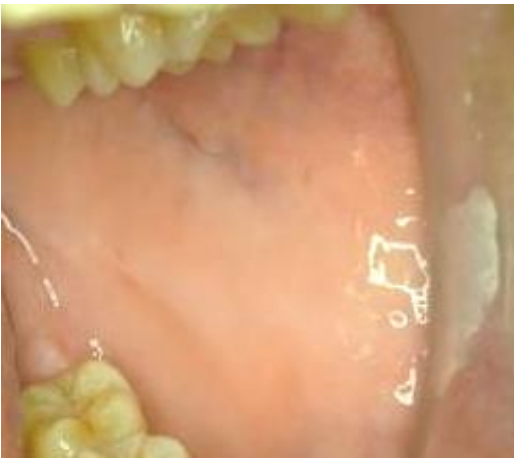腫脹, 出血(7歯分以上)
歯の動揺, 潰瘍
白色斑, 発赤, 圧痛

頬粘膜

0=健全

1 = 変化

2 = 病的



正常
湿潤
ピンク
出血なし

乾燥, 光沢, 粗造, 発赤
義歯下の一部潰瘍

潰瘍
白色斑, 発赤, 圧痛



歯肉・頬粘膜をよく観察しましょう。
歯肉は咬み合わせた状態が、
頬粘膜は舌圧子などの器具で軽く引っ張ると
観察しやすいでしょう。

歯肉の腫脹・発赤は、6歯分以下ならばスコア1(変化)、
7歯分以上ならばスコア2(病的)

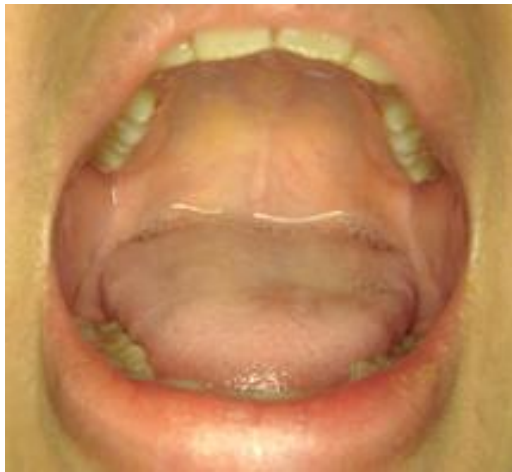歯の動揺、歯肉・頬粘膜とも潰瘍性の病変を認めれば、
ただちにスコア2(病的)

唾 液

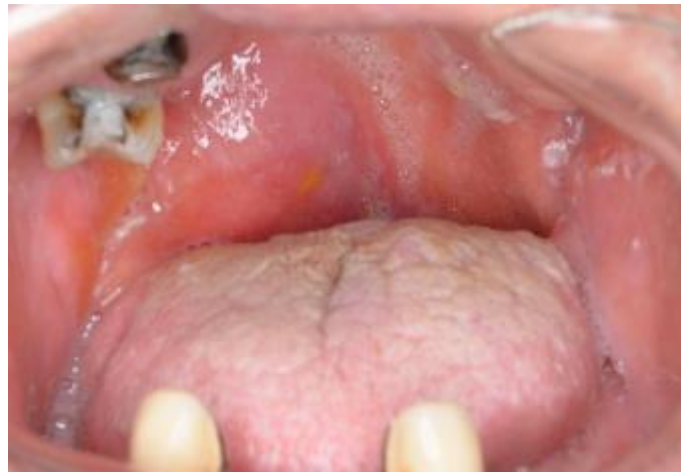0=健全

1 = 変化

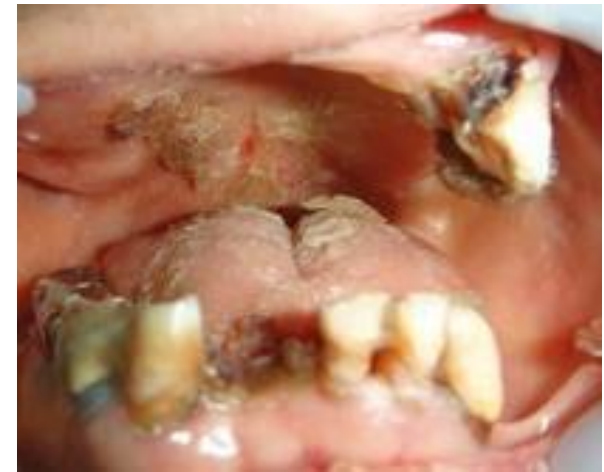2 = 病的



湿潤
漿液性



乾燥, べたつく粘膜
少量の唾液
口渇感若干あり



赤く干からびた状態
唾液はほぼなし
粘性の高い唾液
口渇感あり



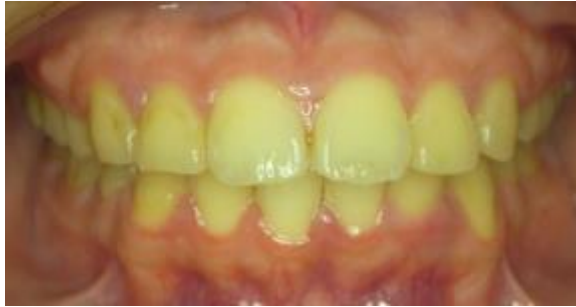唾液が少量で粘膜がべたついていればスコア1(変化),
泡沫状(泡状)の唾液を認めればスコア1(変化)

唾液がほぼなく干からびた状態であればスコア2(病的)

意思疎通が可能で問診できるとき,
少し口渇感があると答えた場合はスコア1(変化),
口渇感があると答えた場合はスコア2(病的)

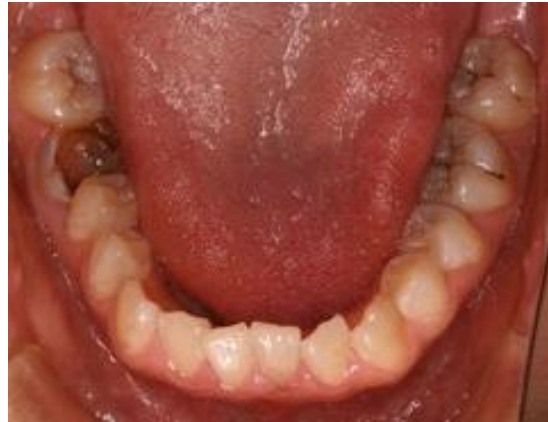残存歯

0=健全



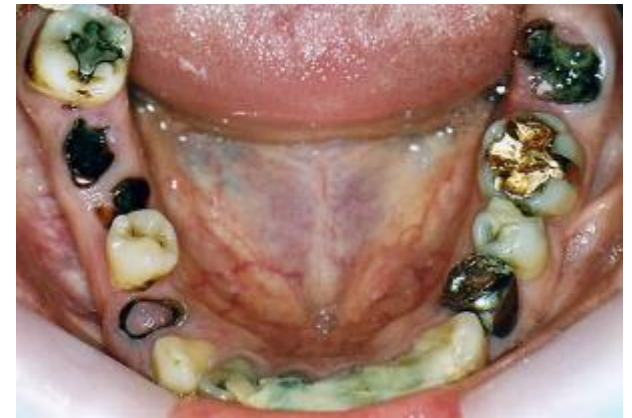歯・歯根の
う蝕または破折
なし

1=変化



3本以下のう蝕
歯の破折,
残根, 咬耗

2=病的



4歯以上のう蝕, 歯の
破折, 残根, 非常に強
い咬耗
義歯使用無しで3本以
下の残存歯



歯の状態を観察しましょう。

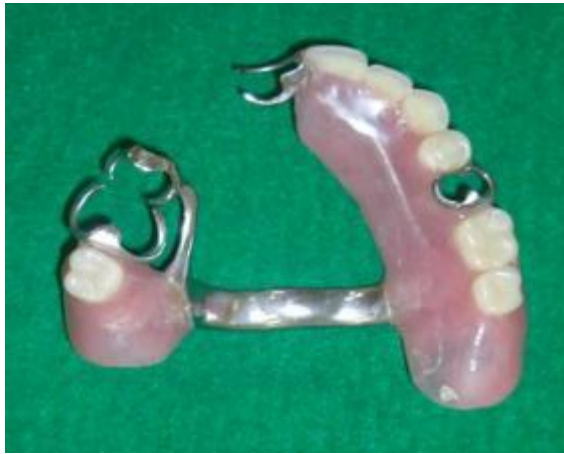残存歯が無く，上下の総義歯を使用していれば
スコア0(健全)

う蝕，歯の破折，残根，咬耗が3本以下でスコア1(変化)，
4本以上でスコア2(病的)

残存歯が3本以下で，義歯を使用していなければ
スコア2(病的)

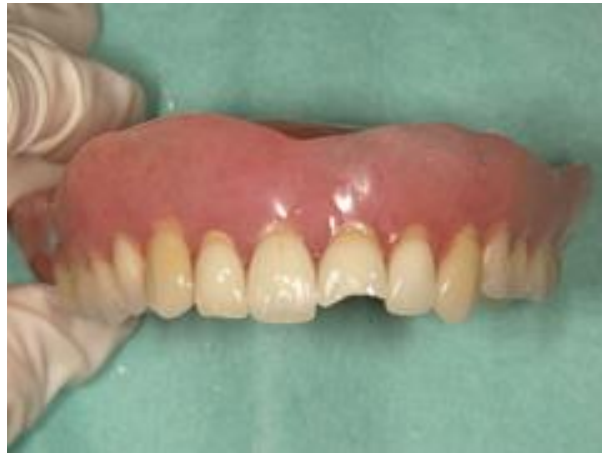義 歯

0=健全



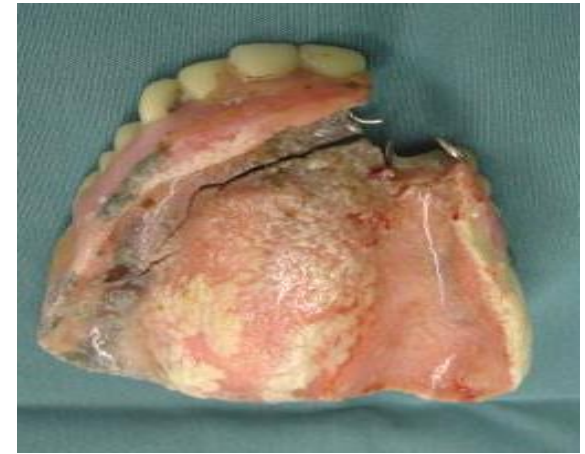正常
義歯, 人工歯の破折
なし
普通に装着できる

1=変化



1部位の義歯, 人
工歯の破折
毎日1~2時間の
装着可能

2=病的



2部位以上の義歯,
人工歯の破折
義歯紛失,
義歯不適合のため
未装着
義歯接着剤が必要



義歯や人工歯の破折，破損が1部位でスコア1（変化），2部位以上でスコア2（病的）

破折などの異常がなくとも，1日1-2時間しか使用できない場合はスコア1（変化）

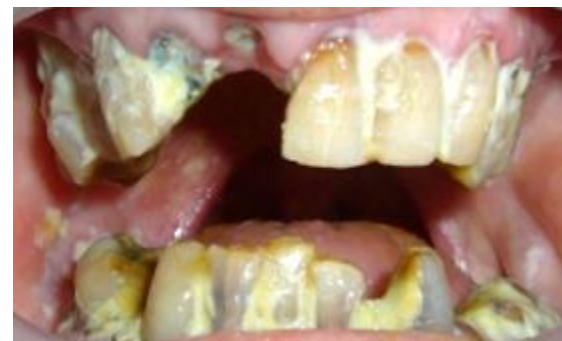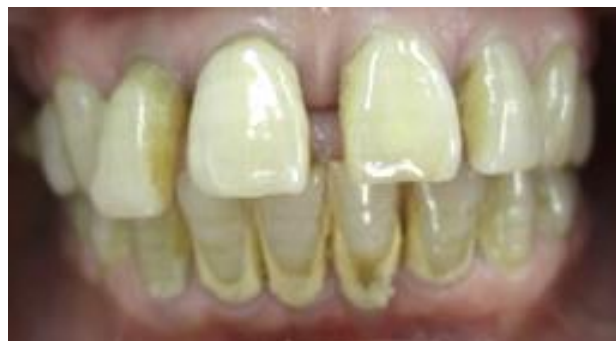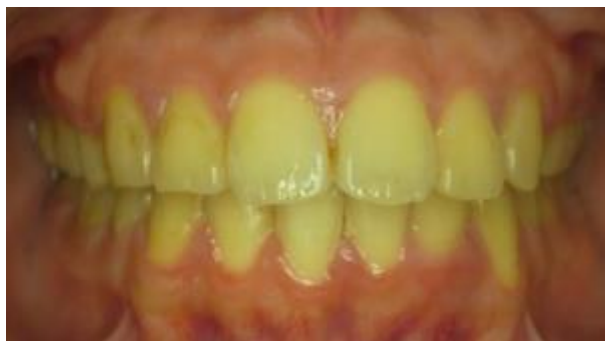救急搬送され自宅に義歯がある場合は，義歯紛失と同じ扱いでスコア2（病的）

口腔清掃状態

0=健全

1=変化

2=病的



食渣, 歯石, プラーク
の付着がない

1~2部位に食渣, 歯
石, プラークあり
若干口臭あり

多くの部位に食渣, 歯
石, プラークあり
強い口臭あり



口の中全体をよく観察しましょう。

食渣，歯石，プラークが1-2部位(ブロック)でスコア1(変化)，3部位(ブロック)以上でスコア2(病的)

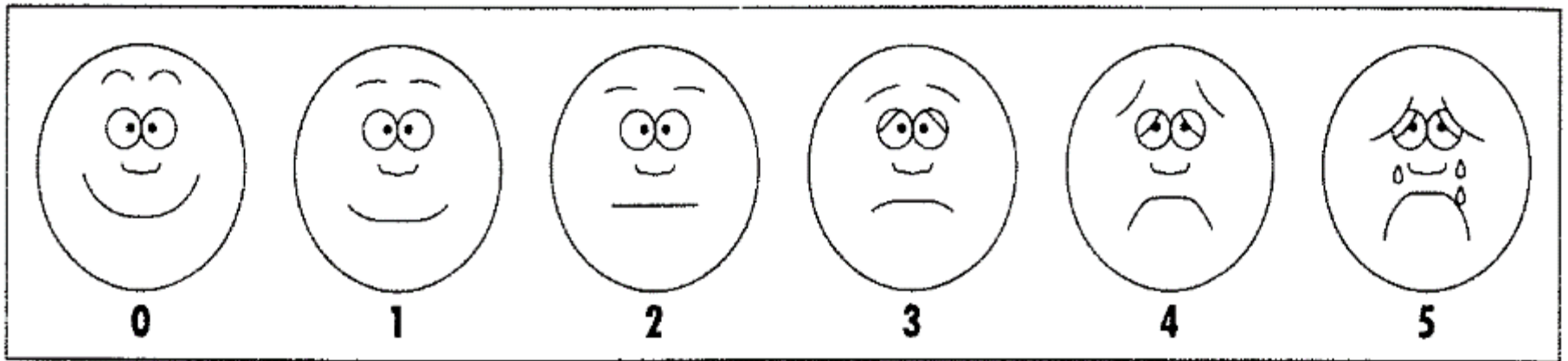
口臭が若干あればスコア1(変化)，
著しければスコア2(病的)

歯痛

0=健全

1=変化

2=病的

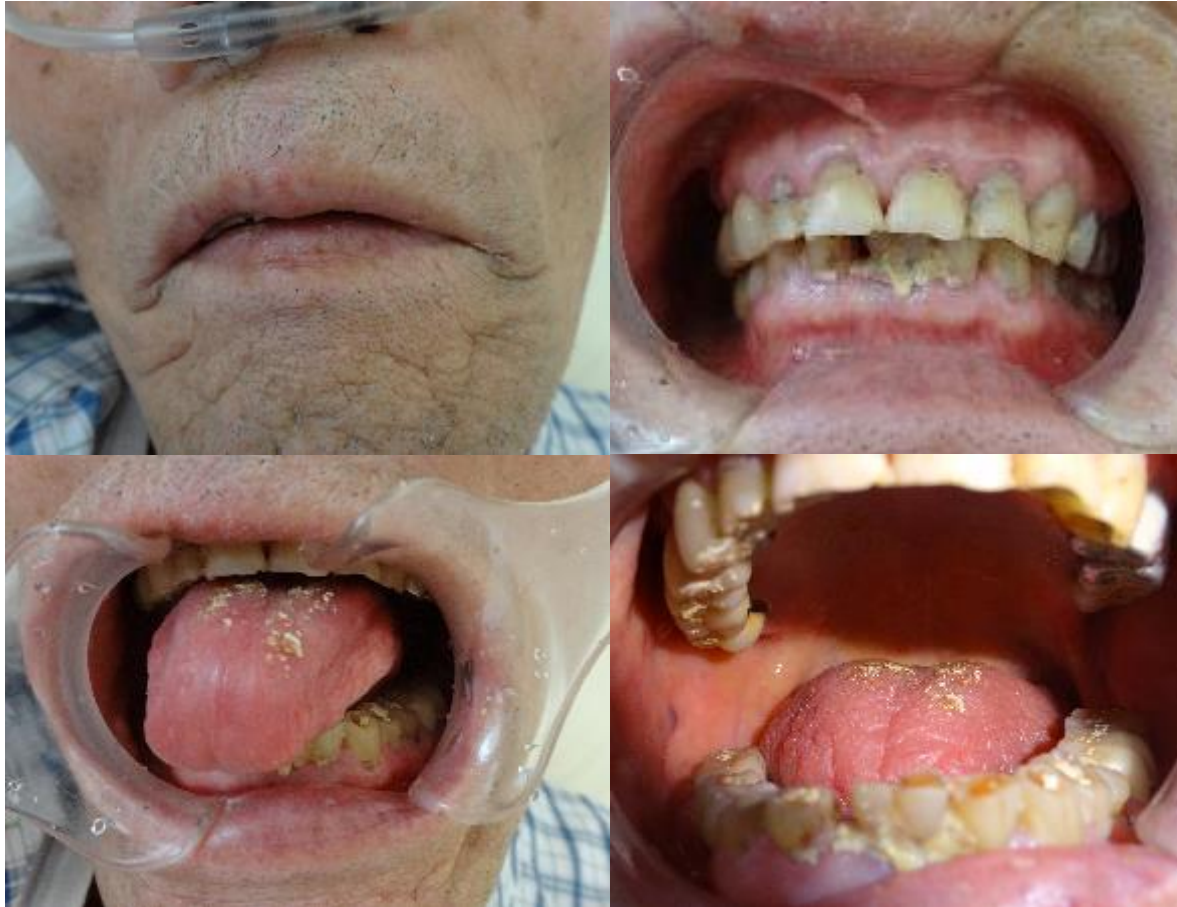

疼痛を示す言動的、
身体的な兆候なし

疼痛を示す言動的な
兆候あり:顔を引きつ
らせる,口唇を噛む,
食事しない,攻撃的に
なる

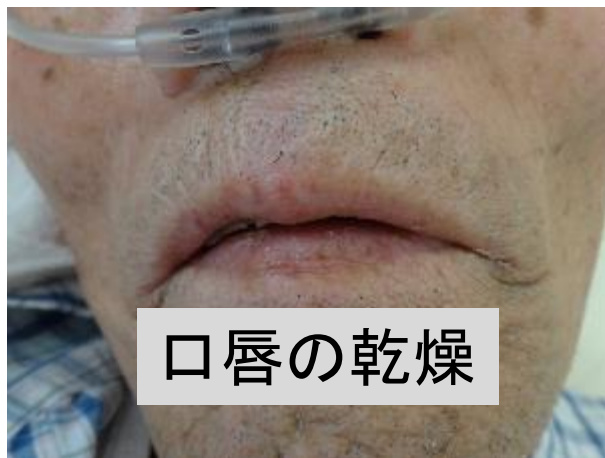疼痛を示す身体的な
兆候あり:
頬,歯肉の腫脹,
歯の破折,潰瘍,
歯肉下膿瘍
言動的な兆候もあり

症例 I

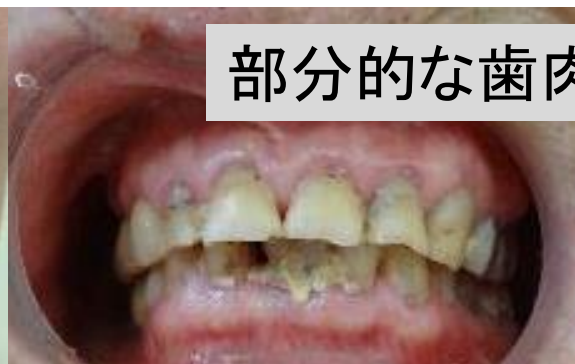

- 義歯はない
- 口の中で痛む部位はない

症例 I

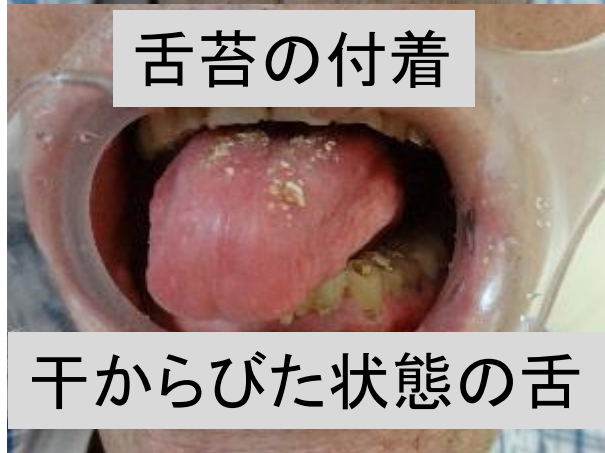

口唇の乾燥



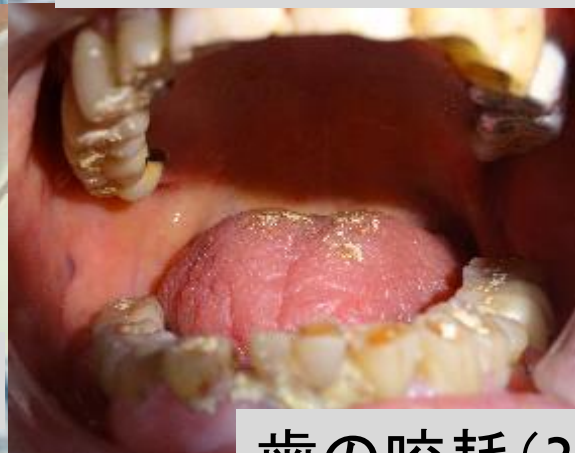部分的な歯肉の腫脹

多くの部位に食渣, プラークあり



舌苔の付着

干からびた状態の舌
























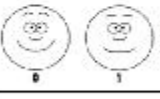
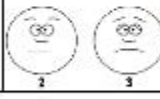
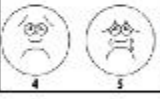
歯の咬耗(3本以下)

- 義歯はない
- 口の中で痛む部位はない

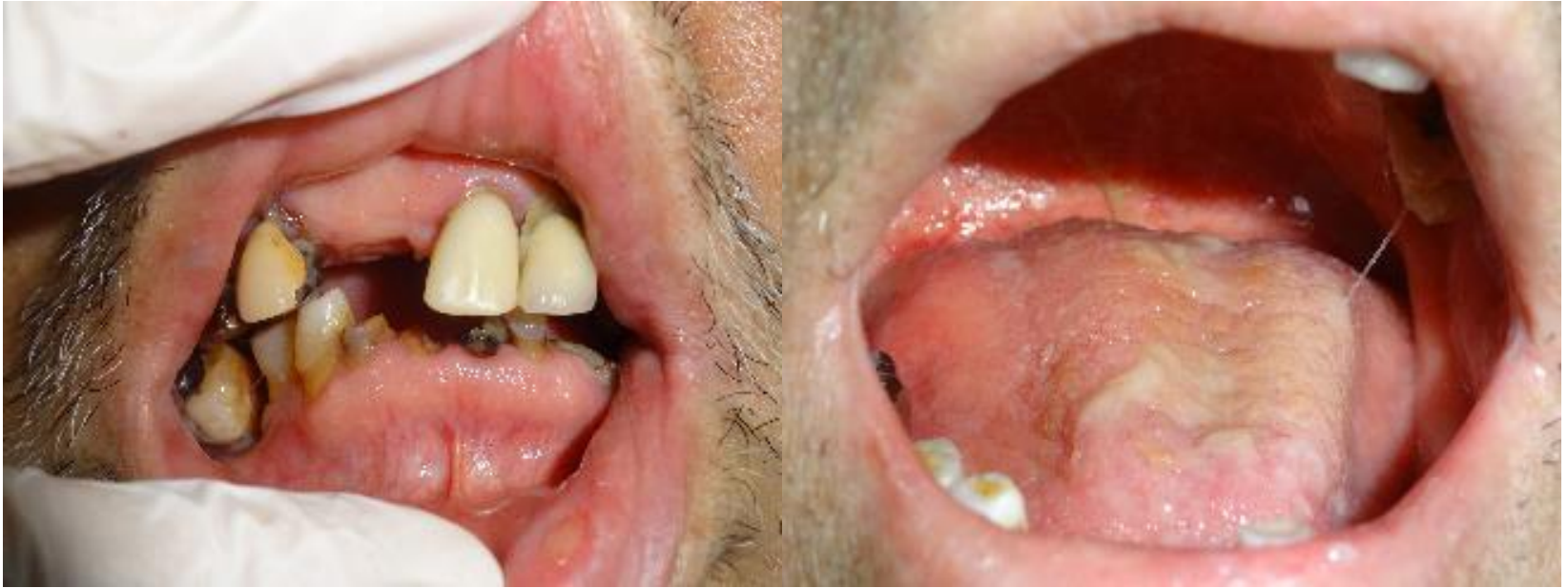症例 I

ORAL HEALTH ASSESSMENT TOOL (OHAT)

(Chalmers JM et al., 2005)

ID:	氏名:	評価日: / /		
項目	0=健全	1=やや不良	2=病的	スコア
口唇	 正常, 湿潤, ピンク	 乾燥, ひび割れ, 口角の発赤	 腫脹や腫瘍, 赤色斑, 白色斑, 潰瘍性出血, 口角からの出血, 潰瘍	1
舌	 正常, 湿潤, ピンク	 不整, 亀裂, 発赤, 舌苔付着	 赤色斑, 白色斑, 潰瘍, 腫脹	1
歯肉・粘膜	 正常, 湿潤, ピンク, 出血なし	 乾燥, 光沢, 粗造, 発赤, 部分的な(1-6歯分)腫脹, 歯肉下の一部潰瘍	 腫脹, 出血(7歯分以上), 歯の動揺, 潰瘍, 白色斑, 発赤, 圧痛	1
唾液	 湿潤, 粘性	 乾燥, べたつく粘膜, 少量の唾液, 口渇感若干あり	 赤く干からびた状態, 唾液はほぼなし, 粘性の高い唾液, 口渇感あり	2
残存歯 <input checked="" type="checkbox"/> 有 <input type="checkbox"/> 無	 歯・歯根のう蝕または破折なし	 3本以下のう蝕, 歯の破折, 残根, 咬耗	 4本以上のう蝕, 歯の破折, 残根, 非常に強い咬耗, 歯使用無しで3本以下の残存歯	1
義歯 <input type="checkbox"/> 有 <input checked="" type="checkbox"/> 無	 正常義歯, 人工歯の破折なし, 普通に装着できる状態	 一部位の義歯, 人工歯の破折, 毎日1-2時間の装着のみ可能	 二部位以上の義歯, 人工歯の破折, 義歯紛失, 義歯不適合のため未装着, 歯接合剤が必要	0
口腔清掃	 口腔清掃状態良好, 食渣, 歯石, プラークなし	 1-2部位に食渣, 歯石, プラークあり, 若干口臭あり	 多くの部位に食渣, 歯石, プラークあり, 強い口臭あり	2
歯痛	 疼痛を示す言動的, 身体的な兆候なし	 疼痛を示す言動的な兆候あり: 顔を引きたるせる, 口唇を噛む, 食事しない, 攻撃的になる	 疼痛を示す身体的な兆候あり: 頬, 歯肉の腫脹, 歯の破折, 潰瘍, 歯肉下膿瘍, 言動的な徴候もあり	0
歯科受診 (要 ・ 不要)				合計
再評価予定日 _____ / _____ / _____				8

症例 2



- 義歯はあるが、ほとんど使用していない
- 口臭が強い
- 口の中で痛む部位はない

症例 2

部分的な歯肉の腫脹

べたつく粘膜

う蝕, 歯の破折,
残根(4本以上)

口唇の発赤






















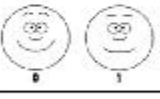
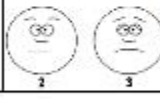
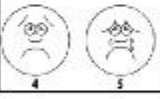
舌苔の付着

- 義歯はあるが, ほとんど使用していない
- 口臭が強い
- 口の中で痛む部位はない

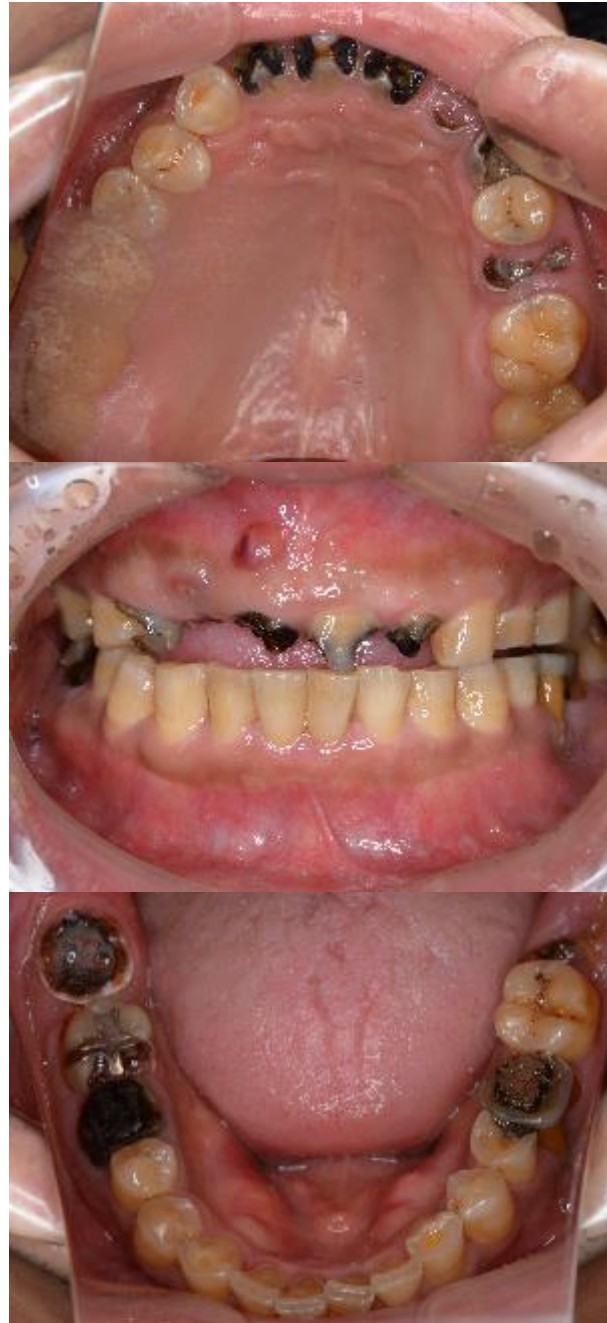症例 2

ORAL HEALTH ASSESSMENT TOOL (OHAT)

(Chalmers JM et al., 2005)

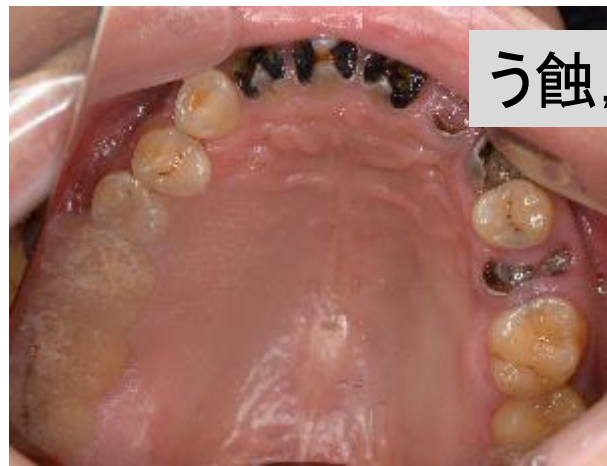ID:	氏名:	評価日: / /		
項目	0=健全	1=やや不良	2=病的	スコア
口唇	 正常, 湿潤, ピンク	 乾燥, ひび割れ, 口角の発赤	 腫脹や腫瘍, 赤色斑, 白色斑, 潰瘍性出血, 口角からの出血, 潰瘍	1
舌	 正常, 湿潤, ピンク	 不整, 亀裂, 発赤, 舌苔付着	 赤色斑, 白色斑, 潰瘍, 腫脹	1
歯肉・粘膜	 正常, 湿潤, ピンク, 出血なし	 乾燥, 光沢, 粗造, 発赤, 部分的な(1-6歯分)腫脹, 歯肉下の一部潰瘍	 腫脹, 出血(7歯分以上), 歯の動揺, 潰瘍, 白色斑, 発赤, 圧痛	1
唾液	 湿潤, 粘性	 乾燥, べたつく粘膜, 少量の唾液, 口渇感若干あり	 赤く干からびた状態, 唾液はほぼなし, 粘性の高い唾液, 口渇感あり	1
残存歯 <input checked="" type="checkbox"/> 有 <input type="checkbox"/> 無	 歯・歯根のう蝕または破折なし	 3本以下のう蝕, 歯の破折, 残根, 咬耗	 4本以上のう蝕, 歯の破折, 残根, 非常に強い咬耗, 歯使用無しで3本以下の残存歯	2
義歯 <input checked="" type="checkbox"/> 有 <input type="checkbox"/> 無	 正常義歯, 人工歯の破折なし, 普通に装着できる状態	 一部位の義歯, 人工歯の破折, 毎日1-2時間の装着のみ可能	 二部位以上の義歯, 人工歯の破折, 義歯紛失, 義歯不適合のため未装着, 歯接合剤が必要	2
口腔清掃	 口腔清掃状態良好, 食渣, 歯石, プラークなし	 1-2部位に食渣, 歯石, プラークあり, 若干口臭あり	 多くの部位に食渣, 歯石, プラークあり, 強い口臭あり	2
歯痛	 疼痛を示す言動的, 身体的な兆候なし	 疼痛を示す言動的な兆候あり: 顔を引きたせる, 口唇を噛む, 食事しない, 攻撃的になる	 疼痛を示す身体的な兆候あり: 頬, 歯肉の腫脹, 歯の破折, 潰瘍, 歯肉下膿瘍, 言動的な兆候もあり	0
歯科受診 (要 ・ 不要)				合計
再評価予定日 _____ / _____ / _____				
				10

症例 3



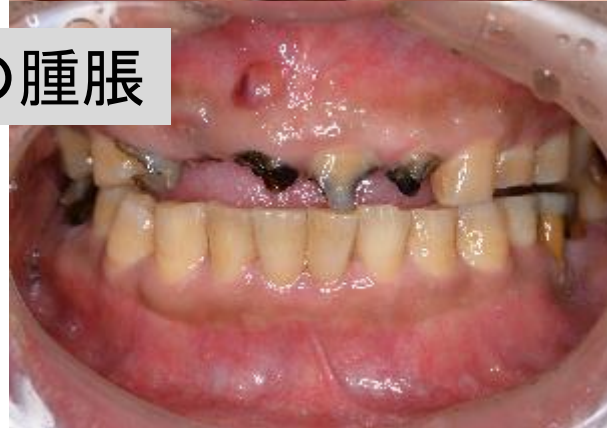- 口唇は正常
- 義歯はない
- 若干口臭あり
- 歯が痛いと訴えあり

症例 3

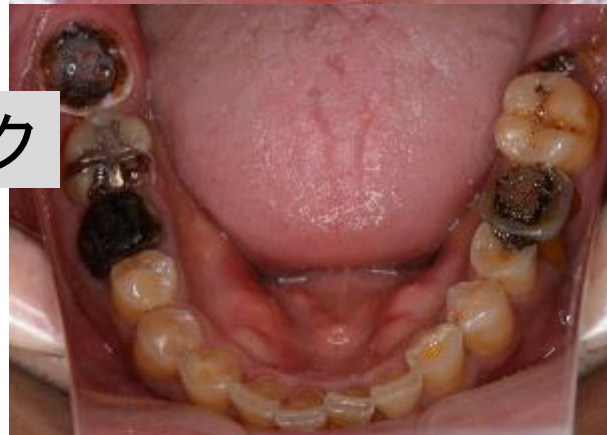

う蝕, 残根(4本以上)

部分的な歯肉の腫脹



舌は湿潤, ピンク
唾液は湿潤






















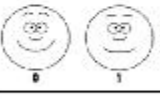
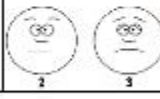
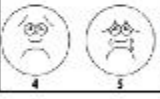


- 口唇は正常
- 義歯はない
- 若干口臭あり
- 歯が痛いと訴えあり

症例 3

ORAL HEALTH ASSESSMENT TOOL (OHAT)

(Chalmers JM et al., 2005)

ID:	氏名:	評価日: / /		
項目	0=健全	1=やや不良	2=病的	スコア
口唇	 正常, 湿潤, ピンク	 乾燥, ひび割れ, 口角の発赤	 腫脹や腫瘍, 赤色斑, 白色斑, 潰瘍性出血, 口角からの出血, 潰瘍	0
舌	 正常, 湿潤, ピンク	 不整, 亀裂, 発赤, 舌苔付着	 赤色斑, 白色斑, 潰瘍, 腫脹	0
歯肉・粘膜	 正常, 湿潤, ピンク, 出血なし	 乾燥, 光沢, 粗造, 発赤, 部分的な(1-6歯分)腫脹, 歯肉下の一部潰瘍	 腫脹, 出血(7歯分以上), 歯の動揺, 潰瘍, 白色斑, 発赤, 圧痛	1
唾液	 湿潤, 粘性	 乾燥, べたつく粘膜, 少量の唾液, 口渇感若干あり	 赤く干からびた状態, 唾液はほぼなし, 粘性の高い唾液, 口渇感あり	0
残存歯 <input checked="" type="checkbox"/> 有 <input type="checkbox"/> 無	 歯・歯根のう蝕または破折なし	 3本以下のう蝕, 歯の破折, 残根, 咬耗	 4本以上のう蝕, 歯の破折, 残根, 非常に強い咬耗, 歯使用無しで3本以下の残存歯	2
義歯 <input type="checkbox"/> 有 <input checked="" type="checkbox"/> 無	 正常義歯, 人工歯の破折なし, 普通に装着できる状態	 一部位の義歯, 人工歯の破折, 毎日1-2時間の装着のみ可能	 二部位以上の義歯, 人工歯の破折, 義歯紛失, 義歯不適合のため未装着, 歯接合剤が必要	0
口腔清掃	 口腔清掃状態良好, 食渣, 歯石, プラークなし	 1-2部位に食渣, 歯石, プラークあり, 若干口臭あり	 多くの部位に食渣, 歯石, プラークあり, 強い口臭あり	1
歯痛	 疼痛を示す言動的, 身体的な兆候なし	 疼痛を示す言動的な兆候あり: 顔を引きたせる, 口唇を噛む, 食事しない, 攻撃的になる	 疼痛を示す身体的な兆候あり: 頬, 歯肉の腫脹, 歯の破折, 潰瘍, 歯肉下膿瘍, 言動的な徴候もあり	1
歯科受診 (要 ・ 不要)				合計
再評価予定日 _____ / _____ / _____				
				5



Koichiro Matsuo
matsuomatsumoto@gmail.com

